



# Frenuloplastia lingual con terapia miofuncional: revisión de seguridad y eficacia en 348 casos

Soroush Zaghi, MD ; Sanda Valcu-Pinkerton, RDH-AP; Mia Jabara, BS; Leyli Norouz-Knutsen, BA; Chirag Govardhan, BS; Joy Moeller, RDH; Valerie Sinkus, PT; Rebecca S. Thorsen, MS, CCC-SLP; Virginia Downing, RDH; Macario Camacho, MD ; Audrey Yoon, DDS, MS; William M. Hang, DDS, MSD; Brian Hockel, DDS; Christian Guillemineault, DM, MD; Stanley Yung-Chuan Liu, MD, DDS

**Antecedentes:** La anquiloglosia es una alteración de la movilidad lingual debida a la presencia de tejido restrictivo entre la parte inferior de la lengua y el suelo de la boca. Las posibles consecuencias de esta restricción en la movilidad de la lengua (como respiración bucal, ronquidos, bruxismo y tensión miofascial) siguen estando infravaloradas debido a la escasa evidencia revisada por expertos. En este artículo exploramos la seguridad y la eficacia de la frenuloplastia lingual y la terapia miofuncional para el tratamiento de estas afecciones en una cohorte grande y diversa de pacientes con movilidad lingual restringida.

**Métodos:** Se entrevistó a cuatrocientos veinte pacientes consecutivos (de edades comprendidas entre los 29 meses y los 79 años) tratados con terapia miofuncional y frenuloplastia lingual por problemas de respiración bucal, ronquidos, bruxismo y/o tensión miofascial. Todos los procedimientos se realizaron por un único cirujano con la técnica de tijeras y sutura. La seguridad y la eficacia se evaluaron > 2 meses después de la operación con medidas de los resultados informadas por los mismos pacientes.

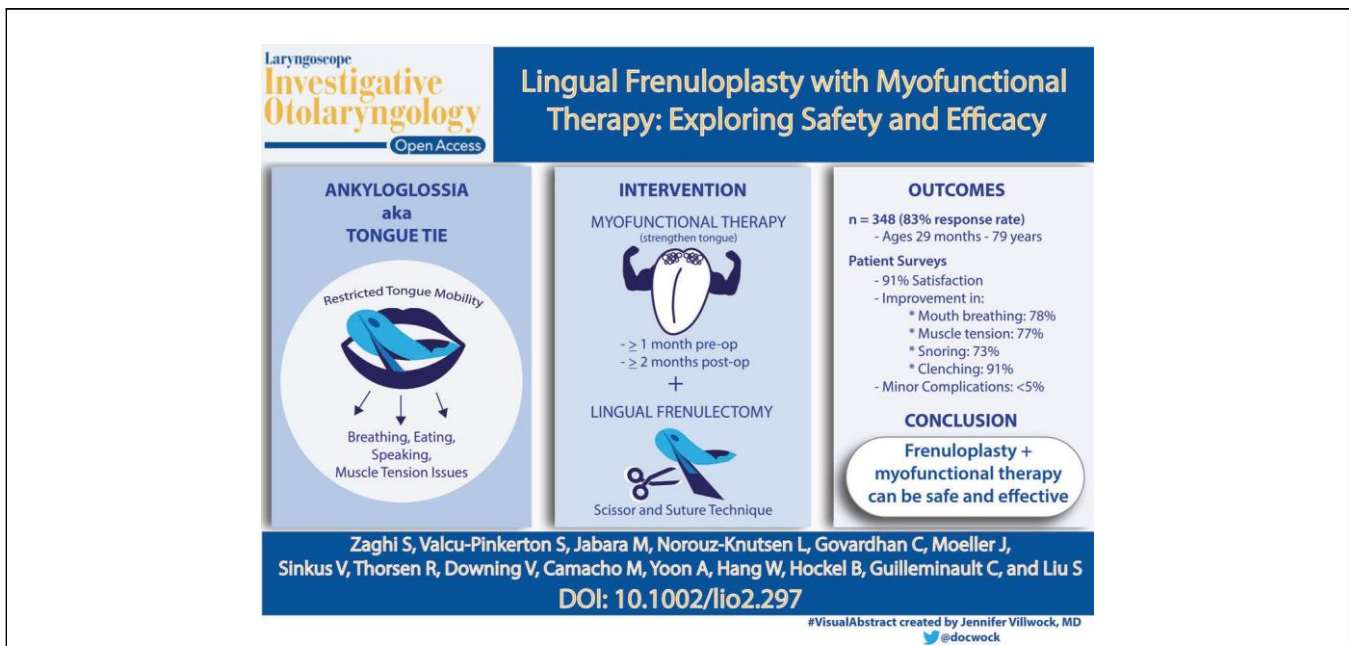
**Resultados:** En total, se obtuvieron 348 encuestas (tasa de respuesta del 83%) en las que se mostró una tasa de satisfacción del 91% y una tasa de incremento de la calidad de vida del 87% mediante mejoras de la respiración bucal (78,4%), ronquidos (72,9%), bruxismo (91,0%) y/o tensión miofascial (77,5%). Se produjeron complicaciones menores en < 5% de los casos, y estas incluían quejas por dolor o sangrado prolongados, entumecimiento temporal de la punta de la lengua, problemas con las glándulas salivales, infección menor de la herida o inflamación, y la necesidad de una revisión para eliminar tejido cicatricial. No hubo complicaciones mayores.

**Conclusión:** La frenuloplastia lingual con terapia miofuncional es segura y potencialmente efectiva para el tratamiento de la respiración bucal, ronquidos, bruxismo y tensión miofascial en pacientes candidatos seleccionados adecuadamente. Se necesitan estudios adicionales con medidas objetivas.

**Palabras clave:** Frenuloplastia lingual, frenillo sublingual, frenillo lingual, frenectomía, anquiloglosia, terapia miofuncional, miología orofacial, lengua y ejercicios orofaciales.

**Nivel de evidencia:** 3

Se ha desarrollado un resumen visual especial para este artículo



## INTRODUCCIÓN

La anquiloglosia es una alteración de la movilidad lingual debida a la presencia de tejido restrictivo entre la parte inferior de la lengua y el suelo de la boca.<sup>1</sup> La restricción en la movilidad de la lengua puede ser consecuencia de un frenillo lingual mucoso corto y/o por las fibras miofasciales submucosas del músculo geniogloso subyacente que se han fibrosado y alteran las funciones bucales óptimas.<sup>2</sup> La anquiloglosia también puede deberse al tejido cicatricial de un procedimiento quirúrgico previo u otro traumatismo.

La movilidad sin restricciones de la lengua es necesaria para que el habla, la masticación, la deglución, la higiene bucal y la respiración sean óptimas,<sup>3</sup> así como para el correcto desarrollo del complejo maxilofacial y de las vías respiratorias superiores.<sup>4,5</sup> Dada la importancia de la lengua en tantas funciones, una restricción de la movilidad del músculo de la lengua puede provocar compensaciones disfuncionales que influyan negativamente en la respiración nasal y produzcan ronquidos debido a una posición baja de la lengua, o que contribuyan al estrés crónico en los demás músculos de la cabeza y el cuello. La lengua está conectada directamente con el hueso hioides y tiene conexiones con todo el cuerpo (a través de los diafragmas fasciales hasta llegar a los pies) mediante redes de tejido conjuntivo conocidas como fascia.<sup>6,7</sup> Una lengua restringida puede poner tensión en la línea frontal profunda de la fascia (entre otras redes de tejido conjuntivo) y contribuir a tensiones en el cuello, dolor y disfunción postural.<sup>8</sup> Del mismo modo, las compensaciones por la anquiloglosia pueden contribuir a una amplia variedad de cuestiones que se presentan como disfunción oromiofascial.

Las posibles consecuencias de esta restricción en la movilidad de la lengua (como respiración bucal, ronquidos, bruxismo y tensión miofascial) siguen estando infravaloradas debido a la escasa evidencia revisada por expertos.<sup>9</sup> También es necesario mencionar la desafortunada falta de estudios clínicos relacionados con la seguridad y eficacia de las diversas modalidades de tratamiento para la anquiloglosia. Aunque existen numerosas metodologías que podrían considerarse o aplicarse para el tratamiento de la anquiloglosia, el propósito del presente estudio fue explorar la seguridad y la eficacia de la frenuloplastia lingual y la terapia miofuncional en una cohorte grande y diversa de pacientes con movilidad lingual restringida.

## MÉTODOS

### *Diseño del estudio*

Se trata de un estudio de cohorte retrospectivo con 348 de 420 pacientes consecutivos tratados con frenuloplastia lingual y terapia miofuncional. Las quejas de los pacientes incluían uno o más de los siguientes síntomas: respiración bucal ( $n = 226$ ), ronquidos ( $n = 151$ ), patrón de deglución disfuncional ( $n = 130$ ), bruxismo ( $n = 44$ ), y/o dolor o tensión miofascial ( $n = 151$ ). Todos los procedimientos los realizó un único cirujano (S. Z.). El estudio incluyó una revisión retrospectiva de los gráficos pertinentes y una encuesta telefónica a los pacientes tratados entre el 12 de marzo de 2016 y el 2 de mayo de 2018. Se obtuvo el consentimiento informado verbal para participar en la encuesta. El estudio fue realizado como parte del IRB número 6208, protocolo # 36385 de la Universidad de Stanford, aprobado el 25 de enero de 2016.

### *Criterios de inclusión y exclusión*

Se incluyó a pacientes mayores de 2 años de edad. Se excluyó a pacientes que se habían sometido a otros procedimientos quirúrgicos complementarios (como adenoidectomía, amigdalectomía o cirugía nasal). También se excluyó a los pacientes que no hablaban inglés. Durante el plazo del estudio, un total de 446 pacientes se sometieron a una frenuloplastia lingual en conjunto con terapia miofuncional, de los cuales 420 cumplían con los criterios de inclusión para participar en el estudio. La terapia miofuncional fue un requisito previo a la cirugía para todos los pacientes. En este estudio de cohorte no se ha tenido en cuenta a pacientes que fueron derivados para terapia miofuncional pero que no necesitaron tratamiento quirúrgico o no se sometieron a este.

### *Protocolo de tratamiento: terapia miofuncional*

La terapia miofuncional orofacial (también conocida como miología orofacial) se ha utilizado durante muchos años para reformar los hábitos orales disfuncionales (como la succión prolongada del pulgar, la interposición lingual, morderse las uñas y dejar la boca abierta en reposo) entre otros objetivos.<sup>10</sup> Más recientemente, se ha demostrado que la terapia miofuncional es una opción de

tratamiento potencialmente efectiva para los trastornos respiratorios del sueño.<sup>11-14</sup> Sin embargo, una restricción en la movilidad de la lengua puede interferir con los objetivos de la terapia miofuncional y limitar su eficacia. Los pacientes con anquiloglosia pueden experimentar dificultades para sacar, lateralizar y, lo más importante, elevar la punta o el cuerpo de la lengua. Estas alteraciones funcionales en la movilidad de la lengua pueden impedir el contacto lengua-paladar necesario para crear el efecto "ventosa" que mantiene la lengua en su sitio y evita que caiga en la faringe en estado de reposo.

A los pacientes incluidos en esta serie se les pidió que realizaran al menos un mes de tratamiento miofuncional antes de la operación y se les aconsejó un seguimiento de al menos dos meses de dicho tratamiento tras la cirugía. Los objetivos de la terapia preoperatoria son crear conciencia acerca de la postura oral y las funciones de la lengua, fortalecer y tonificar los músculos de la lengua y el complejo orofacial, y rehabilitar los patrones de compensación que pueden afectar a la recuperación postoperatoria (por ejemplo, la elevación del suelo de la boca, la activación de los músculos del cuello y la incapacidad para realizar movimientos aislados con la lengua sin mover la mandíbula). La terapia miofuncional postoperatoria para la frenuloplastia lingual proporciona atención individualizada al paciente para optimizar la recuperación y cicatrización mediante pautas de estiramiento pasivo y activo de la herida, así como ejercicios de entrenamiento de fuerza y de rehabilitación de patrones para la lengua y los músculos orofaciales. La terapia miofuncional a menudo continúa durante un año o más para prevenir una recaída de los hábitos motores orales disfuncionales, promover la respiración nasal exclusiva y asegurar la habituación a largo plazo de la postura oral ideal en reposo. El protocolo de terapia miofuncional en este estudio no estuvo unificado entre los pacientes y, en algunos casos, integró trabajo corporal, terapia craneosacral y/o terapia miofascial, según las circunstancias clínicas. En la información de apoyo se encuentran las pautas propuestas para la colaboración entre cirujanos y terapeutas en el tratamiento de la anquiloglosia en niños y adultos.

### ***Frenuloplastia lingual con técnica de tijeras y sutura***

La frenuloplastia lingual mejora la movilidad de la lengua y, de este modo, contribuye a optimizar la eficacia la terapia miofuncional. Se utiliza una anestesia local, para lo cual se aplica en el frenillo lingual lidocaína viscosa tópica seguida de una inyección de 0,5-1,7 cc de lidocaína al 1% con 1:200,000 de epinefrina con una aguja de calibre 27. Se le indica al paciente que abra la boca y lleve la punta de la lengua hacia la papila incisiva, detrás de los incisivos centrales superiores, para revelar la tensión de la banda del frenillo lingual. Se aplica tensión en el suelo de la boca con una sonda acanalada para proteger las glándulas salivales del suelo de la boca. Se utiliza un hemostato para pinzar el frenillo lingual restrictivo a unos 2-5 mm por encima de las fijaciones del conducto de la glándula submandibular. Se corta suavemente el frenillo mucoso mediante unas tijeras Metzenbaum baby o Iris de 120 mm (punta curva o recta). Se identifica y disecciona el tabique lingual medio (fascia entre los dos extremos de la rama superior del músculo geniogloso). Se diseccionan aún más las fibras miofasciales subyacentes del músculo geniogloso con una combinación de disección roma y cortante. Para la disección roma se utilizan hisopos de algodón esterilizados y la palpación manual con gasa de algodón estéril de 2 x 2. El paciente se somete a una evaluación intraoperatoria para determinar la presencia de restos de bandas fasciales o musculares que restrinjan la movilidad de la lengua. Se continúa la disección hasta liberar correctamente la movilidad de la lengua: es decir, la lengua puede elevarse hasta los incisivos centrales maxilares en la posición de apertura máxima de la boca y mantenerse en succión lingual-palatina contra toda la parte anterior y posterior del techo de la boca sin tensión ni tirantez. Para los casos realizados bajo anestesia general, se aplica una sutura seda 2/0 que se utiliza para mover la lengua en movimientos similares. Se utilizan suturas crómicas simples interrumpidas 3/0 o 4/0 para cerrar el defecto mucoso resultante en forma de diamante y promover la curación por primera intención. En esta técnica de tijeras y sutura para la frenuloplastia lingual no hubo uso de electrocauterio, nitrato de plata ni ablación térmica con láser. La hemostasis se logró con técnicas de ligadura con sutura y/o la aplicación de gasa de 2 x 2 hasta el cese del sangrado. No se prescribieron ni administraron antibióticos postoperatorios. Se recomendó a los pacientes que realizaran enjuagues bucales con agua salada o con un colutorio sin alcohol tres veces al día durante 1-2 semanas después del procedimiento; algunos pacientes también eligieron usar aceite de vitamina E o spray de plata coloidal. Para el control del dolor se indicó la aplicación tópica de lidocaína viscosa al 2%, ibuprofeno, paracetamol y/o narcóticos como tramadol, hidrocodona u oxycodona (necesario para dolores más fuertes). Algunos pacientes eligieron usar remedios homeopáticos (como árnica) u holísticos (cúrcuma, jengibre y aceite de cannabidiol) como analgesia en lugar de otros medicamentos alopáticos más rutinarios. Las suturas por lo general se cayeron en un plazo de 2 a 10 días. Se encontró de utilidad el cepillado suave de la herida después de 5-7 días con un cepillo dental quirúrgico suave (Curaprox C Surgical Mega Soft) para desbridar el tejido de granulación.

## Encuesta

Las encuestas se realizaron al menos dos meses después de la frenuloplastia en un formato de entrevista estructurada por teléfono, con preguntas dicotómicas y abiertas. Se evaluaron los siguientes aspectos: edad, género, gravedad de la anquiloglosia, indicación de la liberación del frenillo lingual, anestesia local o general, duración del tiempo de seguimiento, beneficios y complicaciones. La intensidad del dolor y las complicaciones se valoraron en una escala visual análoga de 10 puntos. Los cambios en la calidad de vida global relacionada con la salud y la satisfacción global se valoraron mediante una escala de Likert de 5 puntos. En el caso de niños prepúberes, la encuesta se realizó a los padres. Las variables continuas se resumen como media (M)  $\pm$  desviación estándar (SD). Las variables categóricas se resumen como frecuencias y porcentaje  $\pm$  error estándar (SE), cuando corresponda.

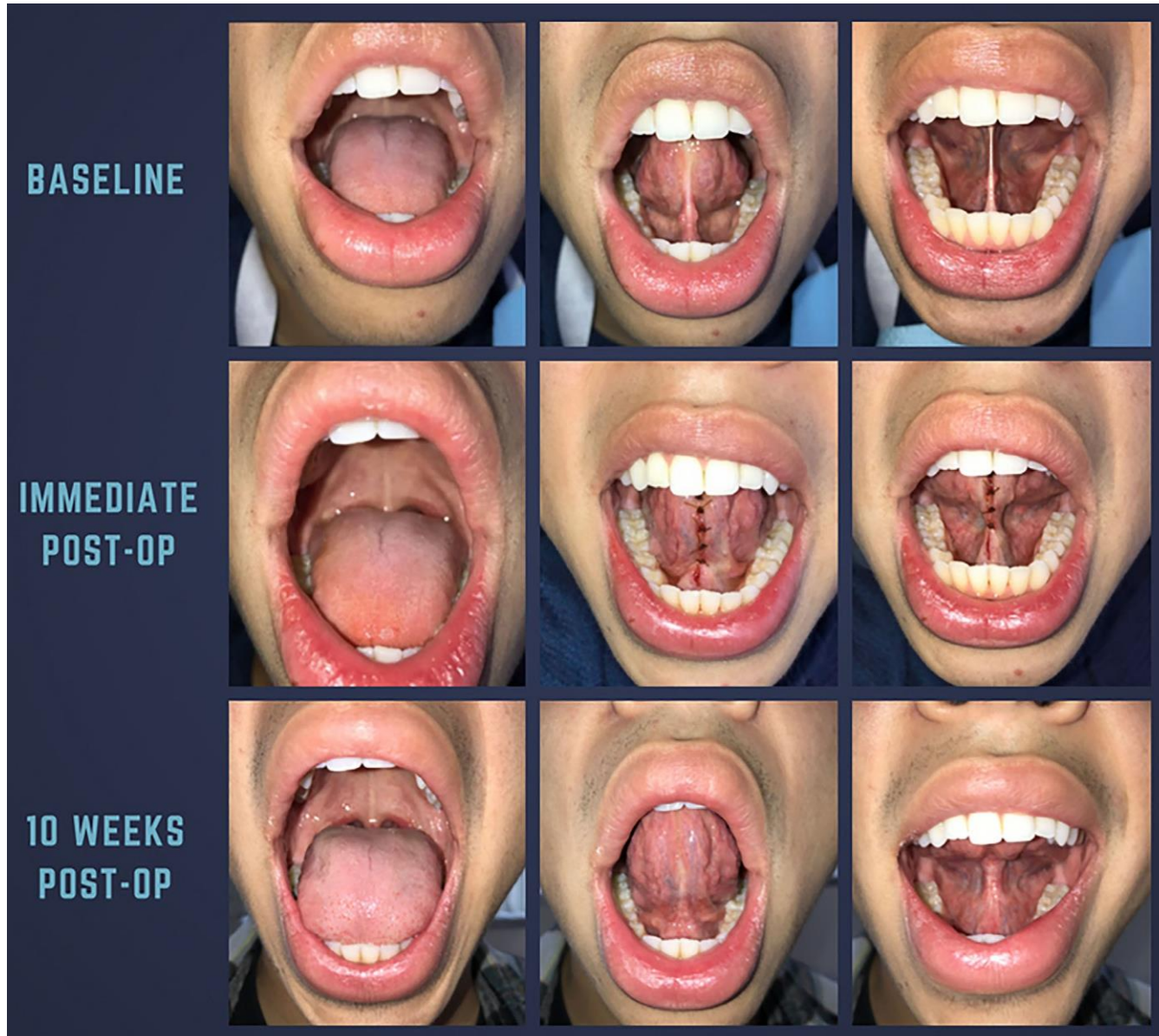


Fig. 1. Ejemplo de caso: Hombre de 19 años de edad que presenta problemas de pronunciación, babeo, sueño no reparador y fragmentado, y respiración bucal crónica relacionado con una anquiloglosia funcional de grado 3 (<50% de movilidad de la punta de la lengua a la papila incisiva en comparación con la apertura incisal máxima). Nótense los patrones de compensación: elevación del suelo de la boca y tensión en la encía fija debido al frenillo lingual restrictivo. Imágenes de referencia obtenidas después de la preparación con terapia miofuncional preoperatoria, inmediatamente antes de la liberación quirúrgica. Las imágenes postoperatorias inmediatas muestran la escisión del frenillo mucoso y las fibras miofasciales submucosas con el cierre de primera intención con sutura crómica 4/0. Nótense la liberación de la tensión del suelo de la boca y la encía fija, así como la mejora de la movilidad de la lengua. Las fotos se han tomado con la lengua en posición neutra, elevada a los incisivos centrales y manteniendo la succión lingual-palatina ("chasquido").



## RESULTADOS

Se obtuvieron 348 encuestas de entre 420 pacientes consecutivos con los que se contactó (tasa de respuesta del 83%). Los sujetos incluyen 110 niños (de 2 a 11 años), 35 adolescentes (de 12 a 17 años), 69 adultos jóvenes (de 18 a 35 años), 120 adultos (de 36 a 64 años) y 14 personas de la tercera edad ( $\geq 65$ ). La distribución por género fue del 52,0% de mujeres. Hubo 63 niños tratados bajo anestesia general; todos los demás casos se realizaron bajo anestesia local. La duración promedio del tiempo desde la fecha de tratamiento hasta el seguimiento fue de  $4,3 \pm 3$  meses, con un rango de 2 a 20 meses. La gravedad de la anquiloglosia (grados del cuatro al uno, del más al menos grave, usando la clasificación funcional de anquiloglosia basada en la proporción del rango de movimiento de la lengua<sup>3</sup> [TRMR]) estaba distribuida de la siguiente manera: 20,7% grado 4; 61,2% grado 3; 13,3% grado 2 con restricción posterior; 4,7% grado 1 con restricción posterior (Fig. 1). Los patrones de compensación (elevación del suelo de la boca y activación de los músculos del cuello para compensar la movilidad lingual restringida) que afectarían a la clasificación de la movilidad lingual estaban presentes y se identificaron en el 36,1% de los casos (Fig. 2). Un 11,7% ( $n = 41$ ) de pacientes se habían sometido a una frenectomía previa en otro lugar pero seguían teniendo restricciones en la movilidad lingual (Fig. 3).

### Beneficios

Hubo una tasa global de satisfacción del 91,1% (que incluye un 71,8% "muy satisfecho" y un 19,3% "algo satisfecho"), mientras que el 6,0% de los pacientes tuvo una respuesta neutra y el 2,9% indicó no estar satisfecho con el protocolo de tratamiento (Tabla I). Un 87,4% indicó una mejora de la calidad de vida relacionada con la salud (Tabla II). Entre los beneficios indicados por los pacientes se encontraban las mejoras en la movilidad lingual ( $96,5 \pm 1,0\%$ ); el bruxismo o rechinar de los dientes ( $91,0 \pm 4,3\%$ ); la capacidad para realizar ejercicios de terapia miofuncional ( $89,0 \pm 4,3\%$ ); facilidad de deglución ( $80,3 \pm 3,5\%$ ); calidad del sueño ( $79,6 \pm 2,6\%$ ); respiración nasal ( $78,4 \pm 2,8\%$ ); dolor o tensión en el cuello, hombros o cara ( $77,5 \pm 3,4\%$ ); y ronquidos ( $72,9 \pm 3,4\%$ ) (Tabla III).

### Complicaciones

Un 45,1% de los pacientes informaron haber experimentado dolor postoperatorio; la duración media del dolor fue de 2,6 días con una clasificación de gravedad de  $6,5 \pm 1,9$  (EVA): 0-10, media  $\pm$  SD). La intensidad del dolor se asoció más claramente con la profundidad de la disección quirúrgica y la magnitud en que se liberaron las restricciones del músculo geniogloso. Otros factores asociados con la intensidad del dolor incluyen: el bajo tono de la lengua, un cumplimiento de la terapia miofuncional preoperatoria inferior al ideal, síndromes de dolor miofascial previos y el rechazo del paciente a tomar analgésicos postoperatorios.

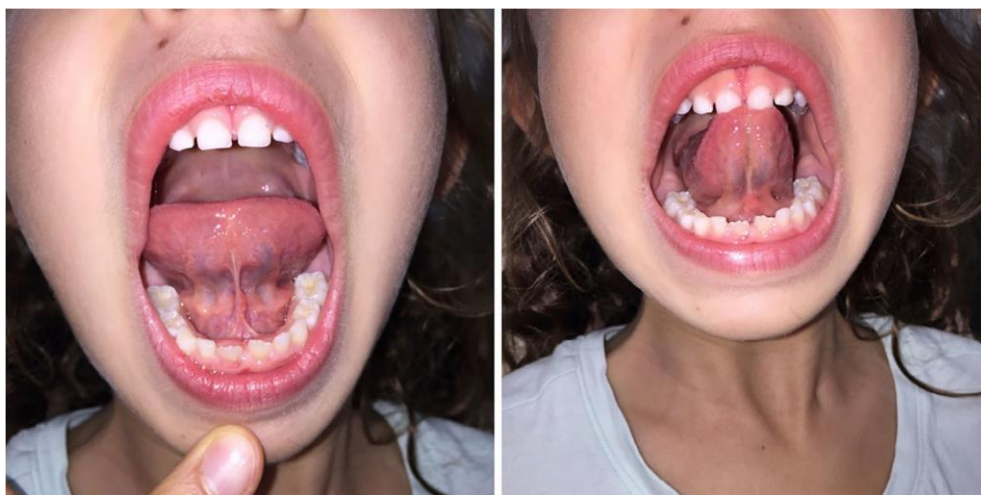

Fig. 2. Ejemplo de caso: Niña de 6 años de edad con sueño intranquilo que se muerde las uñas, rechina los dientes y respira con la boca abierta; presenta una restricción de la movilidad de lengua de grado 3 que compensa hasta un grado 2. La imagen de la izquierda muestra una movilidad  $<50\%$  (TRMR de grado 3) con elevación del suelo de la boca y tensión en la encía fija. La imagen de la derecha muestra una movilidad del 50%–80% (grado 2); sin embargo, la paciente ejerce una tensión extensiva desde el suelo de la boca y los músculos del cuello para compensar la movilidad restringida de la lengua.

El 12,6% de los pacientes informó de sangrados leves en el lugar de la intervención; la mayoría de estos sangrados se resolvieron dentro de las primeras 3 horas; sin embargo, hubo un 2,0% de pacientes que informaron de hemorragias que duraron entre 24 y 48 horas. El 4,9% de los pacientes informó de un entumecimiento de la punta de la lengua, que se resolvió en 2 semanas en el 47,1% de los casos, en 2 meses el 70% y en 6 meses el 99,7%. Un paciente informó de un entumecimiento de la lengua durante más de un año. El 3,4% de los pacientes informó de problemas de las glándulas salivales, que incluyeron inflamación e hinchazón de los conductos de las glándulas submandibulares, aumento de la salivación y salida de saliva "a chorro" al levantar la lengua o comer. La mayoría de estos problemas se resolvieron por sí mismos en un plazo de 1 a 2 semanas. Un 3,2% de los pacientes experimentaron un empeoramiento de la movilidad tras la frenuloplastia lingual y se sometieron a un procedimiento de revisión para extirpar el tejido cicatricial restrictivo; además, hubo un 3,4% adicional de los pacientes que experimentaron alguna mejoría inicial con un primer procedimiento pero que luego decidieron someterse a una segunda frenuloplastia para mejorar aún más la movilidad de la lengua. Hubo tres pacientes que se sometieron a una tercera frenuloplastia; en estos casos, se dejó la herida abierta para su curación por segunda intención con buenos resultados, ya que se temía que estos pacientes pudieran haber tenido sensibilidad al material de sutura utilizado para el cierre por primera intención (Tabla IV).

Dos pacientes notificaron síntomas de empeoramiento de la salud después del procedimiento (0,6%) no asociados con problemas de cicatrización o curación de la herida; uno de ellos fue un paciente con poco espacio en las vías respiratorias posteriores que experimentó un aumento de los trastornos respiratorios del sueño después del procedimiento (Fig. 4). El otro fue un paciente con una anchura maxilar reducida y apiñamiento dental que fue derivado por su respiración bucal y desarrolló una mejor postura de la lengua en reposo y respiración nasal, pero informó de dolor por morderse y apretarse los lados de la lengua, que se veía gravemente dentada, debido al espacio lingual insuficiente. Se recomendó a estos pacientes la expansión del esqueleto maxilar y mandibular como próximos pasos en su tratamiento.

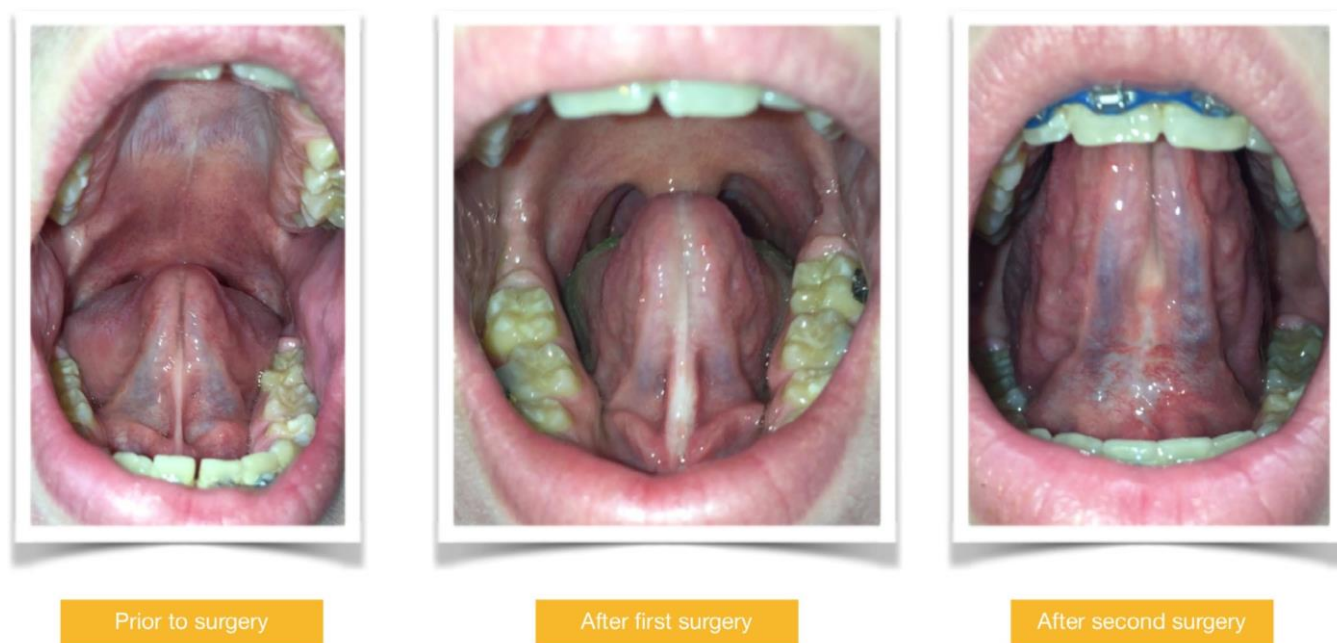


Fig. 3. Ejemplo de caso: Adolescente de 16 años con anquiloglosia funcional de grado 4 (TRMR de <25%) con movilidad lingual persistentemente restringida (TRMR de grado 3, <50%) a pesar de una frenectomía con láser inicial (realizada en otro lugar) que se rehabilitó a una movilidad de grado 1 (TRMR de >80%) con el protocolo de frenuloplastia lingual y terapia miofuncional.

TABLA I.  
Satisfacción informada por el paciente respecto al protocolo de tratamiento con frenuloplastia lingual y terapia miofuncional.

Satisfacción	Número	Porcentaje total	
A (muy satisfecho)	250	71,80%	Total de satisfacción 91,1%
B (algo satisfecho)	67	19,30%	
C (neutro)	21	6,00%	
D (algo insatisfecho)	10	2,90%	Total de insatisfacción 2,9%
F (muy insatisfecho)	0	0,00%	

TABLA II.  
Calidad de vida relacionada con la salud (CVRS) después del protocolo de tratamiento con frenuloplastia lingual y terapia miofuncional.

Calidad de vida relacionada con la salud	Número	Porcentaje total	
A (mucho mejor)	137	39,30%	Mejora global de la CVRS: 87,4%
B (algo mejor)	167	48,00%	
C (neutro)	42	12,10%	
D (algo peor)	2	0,60%	Empeoramiento global de la CVRS: 0,6%
F (mucho peor)	0	0,00%	

TABLA III.  
Beneficios atribuidos al protocolo de frenuloplastia lingual con terapia miofuncional.

Beneficios	Mejoró	No mejoró	No estoy seguro	N/C	Porcentaje de mejora	Error estándar
Movilidad lingual global	326	12	10	—	96,5%	1,0%
Bruxismo o rechinar los dientes	40	4	—	304	91,0%	4,3%
Capacidad para realizar ejercicios de terapia miofuncional	307	35	6	—	89,8%	1,6%
Facilidad para tragar	102	25	3	218	80,3%	3,5%
Calidad del sueño	195	50	11	92	79,6%	2,6%
Respiración nasal	174	48	4	122	78,4%	2,8%
Dolor o tensión facial, de cuello u hombros	117	34	—	197	77,5%	3,4%
Ronquidos	102	38	11	197	72,9%	3,8%

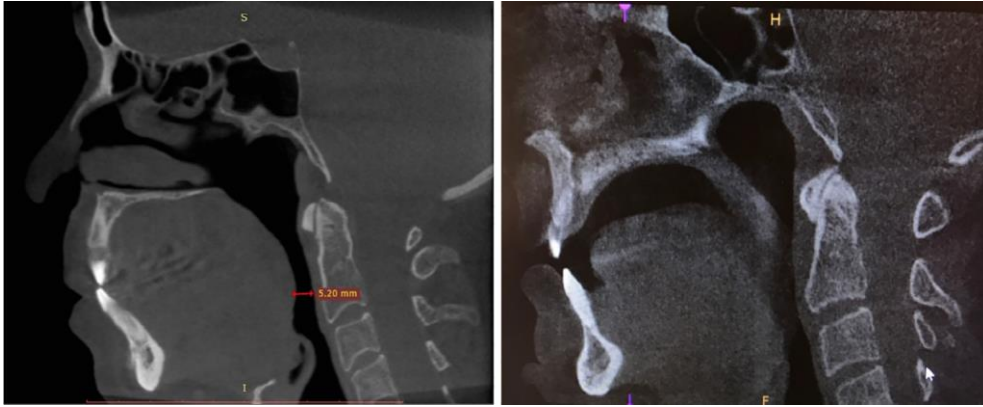

Fig. 4. Uso de tomografía computarizada para estudiar el espacio lingual en la valoración de candidatos para la frenuloplastia. La imagen sagital de la línea media reconstruida por TC se utiliza para evaluar el espacio disponible para la lengua en la cavidad oral. Nótese que, a pesar de que ambos pacientes tienen aproximadamente el mismo espacio restringido en las vías respiratorias posteriores, el paciente de la izquierda no tiene espacio entre la lengua y el paladar (candidato poco adecuado), mientras que el paciente de la derecha tiene suficiente espacio entre la lengua y el paladar (candidato más adecuado). La frenuloplastia lingual y la terapia miofuncional se consideran menos efectivas en pacientes que no tienen un volumen oral adecuado para el espacio lingual. En estos casos, puede ser más adecuado hacer una remodelación ortopédica dental (ortodoncia y/o cirugía ortognática para expandir y adelantar la estructura ósea) para aumentar el espacio lingual antes del tratamiento con frenuloplastia lingual o en combinación con este.

TABLA IV.

Riesgos y complicaciones informados por el paciente asociados con la frenuloplastia lingual.

Riesgos/complicaciones	Informados	No informados	Porcentaje de informados	Error estándar
Dolor	157	191	45,10%	2,70%
Dolor durante más de 7 días	5	343	1,40%	0,60%
Sangrado	44	304	12,60%	1,80%
Sangrado prolongado > 24 horas	7	341	2,00%	0,80%
Entumecimiento de la punta de la lengua	17	331	4,90%	1,20%
Entumecimiento >2 semanas	9	339	2,60%	0,90%
Problemas de las glándulas salivales	12	336	3,40%	1,00%
Problemas >2 semanas	3	345	0,90%	0,50%
Procedimiento de segunda liberación para mejorar aún más la movilidad de la lengua después de la mejora inicial	12	336	3,40%	1,00%
Cirugía de revisión para extirpar cicatrices que empeoraron la movilidad respecto a la liberación inicial	11	337	3,20%	0,90%



## DISCUSIÓN

La terapia miofuncional fue descrita por primera vez en la literatura médica por Alfred Paul Rogers en 1918 como un complemento al tratamiento de ortodoncia para mejorar el crecimiento mandibular, la respiración nasal y la apariencia facial.<sup>15</sup> Los conceptos básicos que introdujo acerca de la importancia de la postura de reposo oral de la lengua contra el paladar y la respiración nasal para el desarrollo maxilofacial fueron prácticamente ignorados en ese momento, a pesar de que en 1950 se reformuló el concepto miofuncional a la comunidad ortodóncica.<sup>16</sup> El Dr. John Mew, un ortodoncista inglés, es reconocido por haber popularizado la Premisa Trópica<sup>17-19</sup>, que establece que el desarrollo de las estructuras faciales y dentales depende considerablemente de la postura y la función de los tejidos blandos asociados (es decir, labios, lengua, músculos orofaciales y de masticación)<sup>18,20</sup> y se fortalece con la respiración nasal continua.<sup>21-24</sup> Las técnicas para reeducar los músculos orofaciales se publicaron en Francia en los años 90.<sup>25</sup> Aun así, muchos líderes del sector tardaron en adoptar estos principios, justificándose en una falta de ensayos controlados aleatorios<sup>26</sup> y de evidencia científica de alto nivel.<sup>27</sup> El interés por la terapia miofuncional repuntó con una serie de ensayos controlados aleatorios<sup>28-30</sup> y estudios de cohortes que investigaron la función de los ejercicios orofaríngeos, la logopedia, la reeducación miofascial<sup>31</sup> y la rehabilitación oronasal<sup>32</sup> para adultos y niños con trastornos respiratorios del sueño. Asimismo, una serie más reciente de metaanálisis,<sup>12,13</sup> artículos de revisión,<sup>33</sup> libros,<sup>34-36</sup> comentarios<sup>24,37</sup> y declaraciones de posición<sup>38</sup> han llevado la terapia miofuncional al centro de atención de las comunidades dentales y médicas, aunque no sin críticas.

En este contexto, existe una mayor atención a la anquiloglosia como factor limitante para lograr uno de los objetivos básicos de la terapia miofuncional: la restauración o habituación de la postura en reposo de la lengua contra el paladar (también conocida como contacto lengua-paladar o succión lingual-palatina). El frenillo lingual restrictivo se ha identificado como un fenotipo de apnea obstructiva del sueño en niños<sup>39,40</sup> y adultos,<sup>41</sup> y estudios recientes sobre la evaluación de la anquiloglosia funcional han sido clave para identificar una mayor población de pacientes con restricción de la movilidad lingual.<sup>3</sup>

Cada vez más pacientes y sanitarios buscan información basada en evidencia revisada por expertos para el tratamiento de la anquiloglosia; sin embargo, hay pocos investigadores que publiquen artículos sobre este tema.<sup>42</sup> La mayoría de dichos artículos consisten en informes de casos limitados y series de casos<sup>43,44</sup>; hay estudios de cohortes más grandes disponibles sobre las técnicas de frenectomía para bebés en cuanto a su relación con la lactancia<sup>45</sup>; sin embargo, todavía es limitada la investigación sobre el tratamiento de la anquiloglosia en niños,<sup>46</sup> adolescentes<sup>47</sup> y adultos.<sup>9,48</sup> En este manuscrito, proporcionamos resultados de seguridad, eficacia, complicaciones y satisfacción respecto a la cohorte más grande hasta la fecha de pacientes tratados con frenuloplastia lingual y terapia miofuncional. Los beneficios atribuidos a la mejora de la función oral, la respiración y la liberación de la tensión en el cuello se explican por la resolución de la disfunción oromiofascial con mecanismos de acción potenciales explorados en una revisión sistemática reciente.<sup>33</sup>

El protocolo de tratamiento multidisciplinario que combina la frenuloplastia con la terapia miofuncional, tal como se describe en el presente manuscrito, fue inspirado y adaptado de trabajos anteriores.<sup>43,44,46,49</sup> Sin embargo, este estudio de cohortes es único ya que se exigió a todos los pacientes que certificaran el cumplimiento con la terapia miofuncional durante al menos 1 mes antes y 2 meses después de la intervención quirúrgica. Además, la técnica descrita en este artículo es la de tijeras y sutura (sin el uso de láser o cauterizador) para liberar elementos mucosos del frenillo lingual así como fibras fasciales submucosas y miofasciales del geniogloso, en caso necesario, para optimizar la movilidad de la lengua.<sup>50</sup>

Mientras que muchos pacientes indicaron que el protocolo de tratamiento les "cambió la vida" (los testimonios de los pacientes, a menudo conmovedores, están disponibles en línea), no todos experimentaron resultados similares. De hecho, muchos pacientes no respondieron al tratamiento, y algunos expresaron una sincera insatisfacción. Además, cabe destacar que los testimonios no son un resultado científico y que es necesario realizar estudios a largo plazo con resultados objetivos para corroborar los hallazgos de este informe preliminar.

### **Limitaciones del estudio**

Se trata de un estudio de cohortes consecutivas de un gran número de pacientes tratados por un mismo cirujano mediante una técnica quirúrgica específica. Al igual que ocurre con cualquier trabajo altamente cualificado, el resultado de la técnica depende en gran medida de la habilidad individual del profesional, lo que limita la posibilidad de generalizar los resultados a otras técnicas y profesionales. El estudio se realizó de forma retrospectiva. No hay ningún grupo de control. Las encuestas a los pacientes no fueron validadas. En algunos casos, había pasado un tiempo considerable entre la intervención y la encuesta, lo que implica el riesgo de error/sesgo de memoria,

sesgo de respuesta y sesgo de aquiescencia involuntaria.

## **CONCLUSIONES**

El protocolo de frenuloplastia lingual con terapia miofuncional tal y como se ha descrito en este manuscrito es un tratamiento seguro y potencialmente efectivo para el tratamiento de la respiración bucal, ronquidos, bruxismo y tensión miofascial en pacientes candidatos seleccionados adecuadamente. Próximos estudios ayudarán a identificar mejor a los candidatos más adecuados para este tratamiento.

### **Directrices propuestas para la liberación de la anquiloglosia en niños y adultos**

Directriz 1: Para evaluar la anquiloglosia en niños y adultos es necesario valorar la movilidad de la parte anterior de la lengua basada en la proporción del rango de movimiento de la lengua, así como las restricciones submucosas que puedan limitar la movilidad de los dos tercios posteriores del cuerpo de la lengua.

Directriz 2: Es importante identificar patrones compensatorios habituales para adaptarse a las limitaciones de la movilidad lingual. Entre tales patrones de compensación se incluyen la activación de los músculos del cuello, la elevación del suelo de la boca y la falta de disociación lingual-mandibular con movimientos esenciales de la lengua.

Directriz 3: El objetivo de liberar el frenillo en niños, adolescentes y adultos es establecer el tono de la lengua, habituar la postura correcta y mejorar la movilidad; la lengua en posición de reposo debe mantener un contacto continuo con el paladar y, al finalizar el tratamiento, debe haberse conseguido una deglución madura lingual-palatina. La terapia miofuncional oral pre y postoperatoria es fundamental para conseguir una preparación y recuperación óptimas después de la intervención de la anquiloglosia.

Directriz 4: Los objetivos de la terapia preoperatoria son crear conciencia acerca de la postura oral y las funciones de la lengua, mejorar el tono muscular de la lengua y rehabilitar los patrones de compensación que pueden afectar a la recuperación postoperatoria (por ejemplo, la elevación del suelo de la boca, la activación de los músculos del cuello y la incapacidad para realizar movimientos aislados con la lengua sin mover la mandíbula). En el caso de los niños, la participación activa de los padres es crítica para optimizar el éxito del programa terapéutico.

Directriz 5: Es indispensable continuar la terapia miofuncional durante al menos 2 meses después de la liberación quirúrgica. La terapia miofuncional postoperatoria para la frenuloplastia lingual proporciona atención individualizada al paciente para optimizar la recuperación y cicatrización mediante pautas de estiramiento pasivo y activo de la herida, así como ejercicios de entrenamiento de fuerza y de rehabilitación de patrones para la lengua y los músculos orofaciales. La terapia miofuncional a menudo continúa durante 1 año o más

(según sea necesario) para prevenir una recaída de los hábitos motores orales disfuncionales, promover la respiración nasal exclusiva y asegurar la habituación a largo plazo de la postura oral ideal en reposo.

Directriz 6: Abordar la tensión muscular y articular compensatoria a través de la terapia manual práctica (por ejemplo, terapia miofascial, terapia craneosacral, osteopatía, fisioterapia ortopédica, masajes y/o quiropraxia) antes y después de la cirugía puede ayudar a optimizar la rehabilitación y a mejorar los patrones y hábitos posturales disfuncionales que se han desarrollado como conductas compensatorias para adaptarse a las restricciones miofasciales del frenillo lingual.

Directriz 7: La liberación quirúrgica del frenillo anterior se realiza con la lengua elevada contra los incisivos centrales maxilares; la liberación de las restricciones del frenillo posterior se realiza con la lengua en posición de succión lingual-palatina. Esto refuerza la necesidad de la terapia miofuncional preoperatoria. Documentar la movilidad de la lengua (posición de la lengua anterior elevada contra los incisivos centrales maxilares y posición de succión lingual-palatina) antes y después de la cirugía puede ser útil para la revisión de casos.

Directriz 8: Cabe recordar que la liberación de los tejidos linguales no debe ser traumática, con especial cuidado de no cauterizar, quemar ni dañar estructuras circundantes o más profundas. Ya sea que el sanitario utilice tijeras o láser, es crucial que solo se liberen las fibras restrictivas y que se evite el uso excesivo o indiscriminado del cauterizador. El sanitario debe ser capaz de identificar y evitar la trayectoria del nervio lingual, así como la arteria y la vena linguales profundas. Debe también reconocer que, mientras que la disección profunda de las fibras miofasciales submucosas del geniogloso puede conseguir una liberación más completa, hay un mayor riesgo de sangrado y potencial formación de cicatrices, y los pacientes suelen experimentar dolor agudo más intenso en los primeros 3-5 días después del procedimiento.

Directriz 9: La realización de suturas simples interrumpidas con material crómico 4/0 o 3/0 absorbible promueve la curación por primera intención, para reducir las probabilidades de que se forme una cicatriz restrictiva y se vuelva a pegar la lengua. Si no se utilizan suturas para el cierre por primera intención, o si los puntos se caen de manera prematura (antes de 3-5 días), es necesario estirar la herida para optimizar la curación por segunda intención, con el fin de evitar que se forme una cicatriz y contractura en la herida. Otros cirujanos con formación en esta técnica han utilizado otros materiales de sutura, como nylon y Vicryl, con resultados satisfactorios. Sin embargo, el catgut simple no resiste la tensión necesaria en la

herida para mantener el cierre primario durante el período de cicatrización aguda.

Directriz 10: Para aquellos pacientes que tengan un espacio lingual limitado dentro de la cavidad oral y/o un espacio restringido en las vías respiratorias posteriores, es recomendable que se sometan a una evaluación exhaustiva de las vías respiratorias superiores antes de la liberación del frenillo. Los métodos para evaluar las vías respiratorias posteriores pueden incluir TC de haz cónico o laringoscopia flexible. Se recomienda a los pacientes con menos de 1 cm de espacio en las vías respiratorias posteriores o con un tamaño del maxilar insuficiente para el espacio lingual necesario que consideren una remodelación ortopédica dental antes de la liberación del frenillo.

Un equipo integral para la cirugía de la anquiloglosia requiere un cirujano adecuadamente formado así como acceso a un equipo de apoyo que incluya terapia miofuncional, logopedia, fisioterapia, terapia craneosacral, terapia miofascial, terapia ocupacional, odontología y ortodoncia, dependiendo de las circunstancias clínicas. Las directrices que aquí se proponen tienen por objeto servir de orientación para el trabajo futuro hacia el desarrollo de una declaración de consenso que guíe el tratamiento multidisciplinario de los pacientes con anquiloglosia.